UMSHA Press

JRU
Journal of Research in Urology

J Res Urol, 2024; 8(1): 64-68 Doi: 10.32592/jru.8.1.64

https://urology.umsha.ac.ir/

Case Report

Prostatic Abscess Following Transrectal Ultrasound-Guided Prostate Biopsy: A Case Report

Farid Rajaei Rizi[1*]

1- Department of Urology, Faculty of Medicine, Isfahan University of Medical Sciences, Isfahan, Iran

Article history:
Received: 13 December 2024
Revised: 14 December 2024
Accepted: 16 December 2024

*Corresponding author: Farid Rajaei Rizi, Department of Urology, Faculty of Medicine, Isfahan University of Medical Sciences, Isfahan, Iran

Email: faridrajaee1@gmail.com

Abstract

Background and Objective: Transrectal ultrasound-guided prostate biopsy is a standard and widely used method for obtaining prostate samples for histopathological examination. This procedure is generally safe, but complications, such as pain, hematuria, hematospermia, rectal bleeding, and rarely serious complications, such as sepsis, hematoma, and urinary retention, can occur.

Materials and Methods: This report discusses a 55-year-old male patient who presented with a prostate abscess after a transrectal prostate biopsy.

Results: The patient underwent transrectal ultrasound-guided drainage of the abscess. The pathogen identified was *Escherichia coli*. The patient was hospitalized for two days and received intravenous meropenem. He was discharged in good general condition.

Conclusion: Advances in imaging and minimally invasive techniques have improved the management of prostatic abscesses, allowing for effective treatment with minimal complications.

Keywords: Abscess, Prostatic diseases, Prostatic neoplasms

Please cite this article as follows: Rajaei Rizi F. Prostatic Abscess Following Transrectal Ultrasound-Guided Prostate Biopsy: A Case Report. J Res Urol 2024; 8(1):64-68. DOI: 10.32592/jru.8.1.64

Copyright © 2024 Journal of Research in Urology. This is an open-access article distributed under the terms of the Creative Commons Attribution-NonCommercial 4.0 International License (*http://creativecommons.org/licenses/by-nc/4.0/*) which permits copy and redistribute the material just in noncommercial usages, provided the original work is properly cite

JRU
تحقیقات در ارولوژی
دوره ۸، شماره ۱، بهار و تابستان ۱۴۰۳، صفحات: ۶۸-۶۴
https://urology.umsha.ac.ir/
UMSHA Press

گزارش موردی

گزارش یک مورد آبسه پروستات به‌دنبال بیوپسی ترانس‌رکتال پروستات

فرید رجائی ریزی[1*]

۱. گروه اورولوژی، دانشکده پزشکی، دانشگاه علوم‌پزشکی اصفهان، اصفهان، ایران

تاریخ دریافت مقاله: ۱۴۰۳/۰۹/۲۳
تاریخ ویرایش مقاله: ۱۴۰۳/۰۹/۲۴
تاریخ پذیرش مقاله: ۱۴۰۳/۰۹/۲۶

تمامی حقوق نشر برای دانشگاه علوم‌پزشکی همدان محفوظ است.

* نویسنده مسئول: فرید رجائی ریزی، گروه اورولوژی، دانشکده پزشکی، دانشگاه علوم‌پزشکی اصفهان، اصفهان، ایران

ایمیل: faridrajaee1@gmail.com

چکیده

سابقه و هدف: بیوپسی پروستات با هدایت سونوگرافی ترانس‌رکتال یک روش استاندارد برای به دست آوردن نمونه‌های پروستات جهت بررسی آسیب‌شناسی است و به‌طور گسترده استفاده می‌شود. این روش عموماً ایمن است، اما ممکن است عوارضی مانند درد، هماچوری، هماتواسپرمی، خون‌ریزی رکتال و به‌ندرت عوارض جدّی‌تر مانند سپسیس، هماتوم و احتباس ادراری داشته باشد.

مواد و روش‌ها: این گزارش به بررسی یک بیمار مرد ۵۵ ساله که پس از بیوپسی پروستات با هدایت سونوگرافی ترانس‌رکتال دچار آبسه پروستات شده است، می‌پردازد.

یافته‌ها: بیمار تحت تخلیه آبسه با هدایت سونوگرافی ترانس‌رکتال قرار گرفت. عامل عفونت E.coli شناسایی شد. بیمار به مدت دو روز در بیمارستان بستری شد و مروپنم دریافت کرد. وی در وضعیت عمومی خوب مرخّص شد.

نتیجه‌گیری: پیشرفت‌های تصویربرداری و تکنیک‌های کمتر تهاجمی، مدیریت آبسه پروستات را بهبود بخشیده و درمان مؤثر با کمترین عوارض را ممکن ساخته است.

واژگان کلیدی: آبسه، بیماری‌های پروستات، نئوپلاسم‌های پروستات

استناد: رجائی ریزی، فرید. گزارش یک مورد آبسه پروستات به‌دنبال بیوپسی ترانس‌رکتال پروستات.تحقیقات در ارولوژی، بهار و تابستان ۱۴۰۳: ۸ (۱): ۶۸-۶۴

مقدمه

بیوپسی پروستات با هدایت سونوگرافی ترانس‌رکتال یک روش استاندارد برای به دست آوردن نمونه‌های پروستات جهت بررسی آسیب‌شناسی است و به طور گسترده استفاده می‌شود. این روش عموماً ایمن است، اما ممکن است عوارضی مانند درد، هماچوری، هماتواسپرمی، خون‌ریزی رکتال و به‌ندرت عوارض جدّی‌تر مانند سپسیس، هماتوم و احتباس ادراری داشته باشد [۱].

آبسه پروستات پس از بیوپسی یک عارضه نادر است که تشخیص آن با معاینه فیزیکی، علائم بالینی و تصویربرداری‌های پروستات مانند سونوگرافی، سی‌تی‌اسکن و ام‌آرآی است. علائم آبسه پروستات شامل احتباس ادرار حاد، تب، دیزوری، افزایش دفعات ادرار، درد پرینه، هماچوری، ترشّح از مجرای ادرار و درد در ناحیه پرینه است [۲]. ازآنجاکه علائم و نشانه‌های آبسه پروستات با پروستاتیت باکتریال حاد پس از بیوپسی مشابه است، تشخیص بالینی این عارضه دشوار است. در این موارد، تصویربرداری پروستات نقش مهمی در تشخیص و مدیریت آبسه پروستات دارد [۳]. هدف از این مطالعه بررسی و گزارش یک مورد نسبتاً نادر آبسه پروستات پس از بیوپسی با هدایت سونوگرافی ترانس‌رکتال است که به ارزیابی دقیق‌تر و مدیریت بهتری از این عارضه کمک می‌کند.

معرفی بیمار

بیمار مردی ۵۵ ساله، ساکن اصفهان، متأهّل و دارای پنج فرزند و با شغل راننده بود که به بیمارستان الزهرای اصفهان مراجعه کرده بود. طی دو ماه اخیر، متعاقب بیوپسی پروستات، هماچوری و دیزوری داشت. همچنین افزایش دفعات ادرار و درد مداوم هنگام ادرار را گزارش کرد و از درد در ناحیه پرینه نیز شکایت داشت. بیمار علائمی مانند تب، لرز، تهوع یا استفراغ نداشت و کاهش در خروجی ادرار مشاهده نشد.

این بیمار سابقه آسم داشت و از ایپراتروپیوم استنشاقی (آتروونت) استفاده می‌کرد. همچنین دیابتش با متفورمین کنترل می‌شد. هیپرلیپیدمی نیز داشت که با آتورواستاتین درمان می‌شد. اخیراً با آدنوکارسینوم پروستات تشخیص داده شده که نمره گلیسون ۴+۳ (گروه درجه ۳) براساس بیوپسی پروستات ۱۲ گانه با هدایت سونوگرافی ترانس‌رکتال دو ماه قبل با عدد PSA= ۳۰ مشخص شده است. بیمار سابقه استفاده از مواد مخدّر داشت. در آزمایشات همراه لکوسیتوز نداشت.

بیمار تحت سونوگرافی قرار گرفت. در سونوگرافی انجام‌شده حجم پروستات ۱۲۴ سی‌سی بود. ندول‌های هیپواکو و هتروژن حداکثر به ابعاد ۳۵×۳۶ میلی‌متر در لوب چپ پروستات و ندول هیپواکو حداکثر به ابعاد ۱۴×۱۳ میلی‌متر در لوب راست پروستات رؤیت شدند. در مجاورت سمینال وزیکل و باندل نورواسکولار چپ، تصویر ناحیه سالید کیستیک با دبری‌های داخلی حاوی واسکولارتیه پریفرال و واسکولاریته در جزء solid داخلی به حجم ۲۲ سی‌سی مشاهده گردید (شکل ۱).

درنهایت، بیمار تحت تخلیه آبسه با هدایت سونوگرافی ترانس‌رکتال با استفاده از سوزن شیبا قرار گرفت. مقدار چرک تخلیه‌شده ۱۵ میلی‌لیتر بود و عامل عفونت E.coli شناسایی شد. بیمار به مدت دو روز در بخش بستری شد و در این مدت آنتی‌بیوتیک وریدی مروپنم دریافت کرد. بیمار با حال عمومی خوب از بیمارستان مرخّص شد.

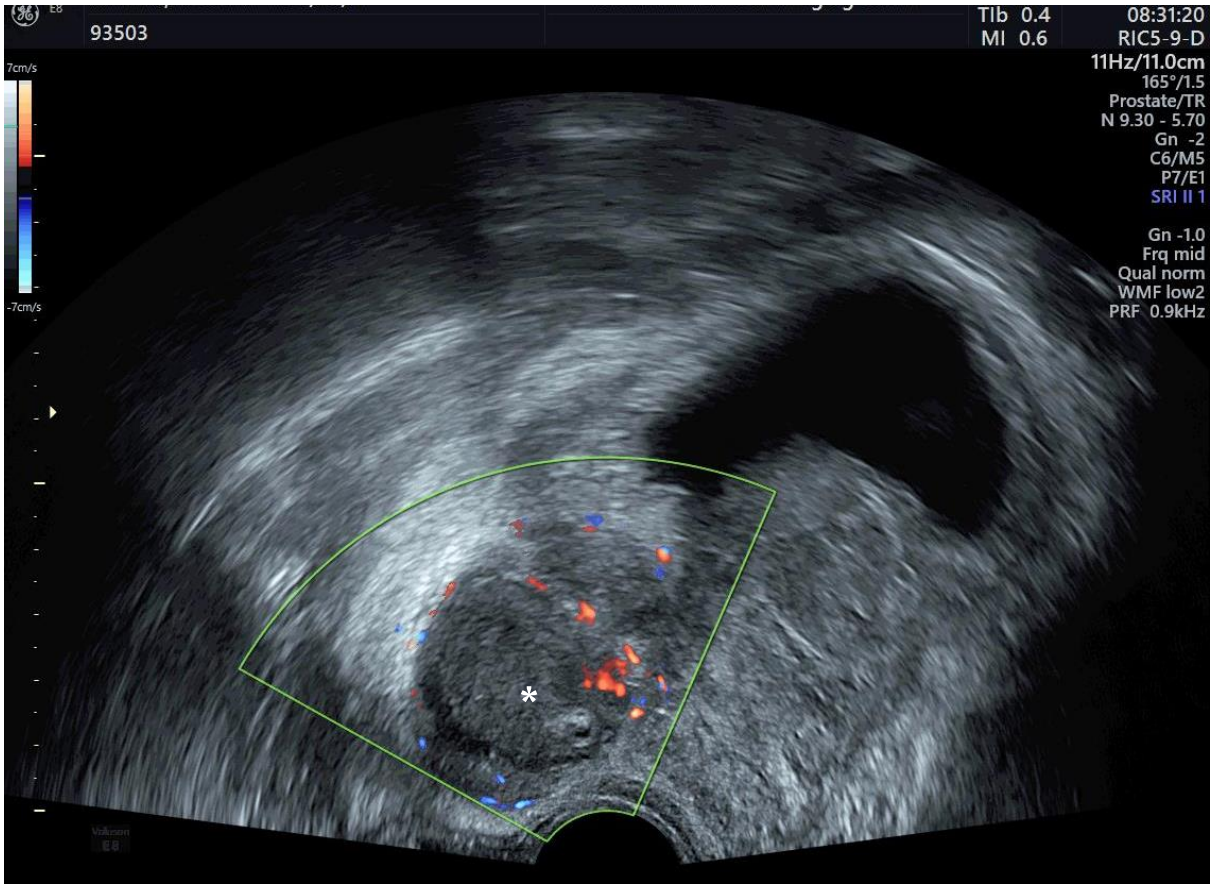

شکل ۱. سونوگرافی پروستات؛ * آبسه پروستات

نتایج

بیوپسی پروستات با هدایت سونوگرافی ترانس‌رکتال (TRUS-Bx) یک روش متداول برای تشخیص سرطان پروستات است. باوجود فواید این روش، عوارض مختلفی نیز دارد که می‌تواند بر نتایج درمانی بیماران تأثیر بگذارد. از بین این عوارض، عوارض عفونی به‌دلیل شدت بالقوّه آن‌ها، بسیار نگران‌کننده هستند. عوارض عفونی ناشی از بیوپسی پروستات با هدایت سونوگرافی ترانس‌رکتال به‌طور معمول نادرند، اما به‌خوبی مستند شده‌اند. مکانیسم اصلی عفونت پس از TRUS-Bx، ورود باکتری‌های رکتوم به پروستات، جریان خون و سیستم ادراری است. مخاط رکتوم حاوی باکتری‌های متنوعی ازجمله Escherichia coli است که در هنگام بیوپسی می‌تواند وارد محیط استریل پروستات و سیستم ادراری شود. این امر می‌تواند به باکتریمی، سپسیس و سایر عفونت‌های موضعی منجر شود. عوارض عفونی پس از بیوپسی با هدایت سونوگرافی ترانس‌رکتال به‌طور گسترده گزارش شده و از باکتریوری بدون علامت (۴۴٪) تا تب پس از عمل (۴/۲٪) و بستری شدن (۰/۸٪) متغیر است. مطالعات نشان داده‌اند که عوامل متعددی می‌توانند خطر عوارض عفونی پس از بیوپسی پروستات را افزایش دهند.

عوامل مرتبط با بیمار شامل بیماری‌های همراه، بستری شدن اخیر یا قرار گرفتن در معرض محیط‌های بیمارستانی، بیماری‌های اورولوژیکی پیش‌موجود و مقاومت میکروبی به آنتی‌بیوتیک‌هاست. بیماری‌های همراه مانند افزایش شاخص توده بدنی، دیابت و بیماری انسدادی مزمن ریوی (COPD) می‌توانند خطر عفونت را افزایش دهند. همچنین بیمارانی که تحت تعویض دریچه قلب قرار گرفته‌اند، نیز در معرض خطر بیشتری هستند. افرادی که به‌تازگی در بیمارستان بستری شده‌اند یا کارکنان بهداشت و درمان هستند که در معرض محیط‌های بیمارستانی قرار دارند، نیز در معرض خطر بیشتری از عفونت قرار می‌گیرند. بیماری‌های اورولوژیکیِ پیش‌موجود نیز می‌توانند خطر عفونت را افزایش دهند. به‌عنوان‌مثال، باکتریوری و استفاده از کاتترهای درون‌مجاری، هیپرپلازی خوش‌خیم پروستات و سابقه احتباس حادّ ادراری می‌توانند به افزایش خطر عفونت منجر شوند. همچنین، مقاومت میکروبی به ضدّمیکروب‌ها در میکروبیوتای رکتال (به‌ویژه مقاومت به فلوروکینولون‌ها) می‌تواند خطر عفونت را افزایش دهد. استفاده از آنتی‌بیوتیک در شش ماه گذشته و سفر قبلی به کشورهایی با نرخ بالای مقاومت به فلوروکینولون‌ها نیز از عوامل خطر هستند. عوامل مرتبط با روش بیوپسی نیز می‌توانند خطر عفونت را افزایش دهند. نوع رویکرد بیوپسی (ترانس‌رکتال، ترانس‌پرینئال)، تکرار بیوپسی، عدم پیروی از پروفیلاکسی آنتی‌بیوتیک، استفاده نادرست از ضدّعفونی‌کننده‌ها و تعداد هسته‌های بیوپسی (۱۳ گانه یا بیشتر) می‌توانند به افزایش خطر عفونت منجر شوند [۴، ۵].

با توجه به این عوامل، اقدامات پیشگیرانه مانند استفاده از پروفیلاکسی آنتی‌بیوتیک، رعایت تکنیک‌های آسپتیک و کاهش تعداد بیوپسی می‌تواند به کاهش خطر عفونت‌ها کمک کند. همچنین، ارزیابی دقیق بیماران و توجه به عوامل خطر می‌تواند در بهبود نتایج درمانی و کاهش عوارض عفونی پس از بیوپسی پروستات مؤثر باشد. پروفیلاکسی آنتی‌میکروبیال به‌طور قابل‌توجهی باکتریوری، باکتریمی، تب و بستری شدن به‌دلیل عفونت را کاهش می‌دهد. نرخ سپسیس پس از بیوپسی پروستات با هدایت سونوگرافی ترانس‌رکتال نسبتاً پایین و بین ۰/۶ تا ۶/۶ درصد در مطالعات مختلف گزارش شده است [۴، ۶-۸].

آبسه پروستات یکی از عوارض نادر بیوپسی پروستات با هدایت سونوگرافی ترانس‌رکتال است. تأخیر در تشخیص می‌تواند عواقب جدّی مانند پاره شدن آبسه به فضای ایسکیورکتال یا فضای پروستات داشته باشد و به موربیدیته و مرگ منجر شود [۹]. علائم آبسه پروستات شامل احتباس ادرار حاد، تب، دیزوری، افزایش دفعات ادرار، درد پرینه، هماچوری، ترشّح از مجرای ادرار و درد در ناحیه پایین کمر است. تشخیص آبسه پروستات براساس علائم بالینی دشوار است؛ زیرا این علائم مشابه با پروستاتیت باکتریال حاد است [۱۰].

الگوی سونوگرافی آبسه پروستاتْ خاص و به‌راحتی قابل‌تشخیص است. در این مورد، آبسه به‌صورت ناحیه هیپواکوئیکِ وسیع‌تر دیده شد که در مراحل اوّلیه کمترْ قابل‌تعریف بود؛ سونوگرافی داپلر رنگی و قدرت نشان داد که واسکولاریته اطراف ضلایعه بالاست.

سونوگرافی ترانس‌رکتال به‌عنوان تکنیک اصلی در هدایت آسپیراسیون و تخلیه پرکوتانئوس و ارزیابی پاسخ به درمان استفاده می‌شود. هدف از درمان، تخلیه کامل کالکشن ایجادشده است.

فراوانی آبسه پروستات پس از بیوپسی پروستات با هدایت سونوگرافی ترانس‌رکتال پایین است؛ تنها تعداد کمی مورد گزارش شده است.

نتیجه‌گیری

بیوپسی پروستات ممکن است با عوارض جدّی همراه باشد، اما این یک رویداد نسبتاً نادر است و نباید خودبه‌خود مانع از بیوپسی توصیه‌شده برای مردان جوان سالم شود که از تشخیص زودهنگام بهره‌مند می‌شوند. با توجه به پیشرفت‌های جدید در تصویربرداری و تکنیک‌های کمترْ تهاجمی، مدیریت آبسه پروستات نسبت به گذشته بهبود یافته است و می‌توان بیمار را به‌راحتی و با کمترین عوارض درمان کرد.

تشکّر و قدردانی

از دانشگاه علوم پزشکی اصفهان تشکر و قدردانی می‌گردد

تضاد منافع

هیچ‌گونه تعارضی در منافع وجود ندارد.

ملاحظات اخلاقی

در این مقاله اصول اساسی بیانیه هلسینکی رعایت شده است و تعارض منافعی وجود ندارد.

سهم نویسندگان

تمام اجزا این مقاله توسط یک نفر نوشته شده است.

حمایت مالی

این مقاله هیچ گونه حمایت مالی دریافت نکرده است.

REFERENCES

1. Osama S, Serboiu C, Taciuc I-A, Angelescu E, Petcu C, Priporeanu TA, et al. Current Approach to Complications and Difficulties during Transrectal Ultrasound-Guided Prostate Biopsies, *J Clin Med*, 2024;**13**(2):487. PMID: 38256621 DOI: 10.3390/jcm13020487
2. Liang F, Cao J, Qin L, Zhang X. Giant Prostate Abscess:

A Case Report and Literature Review. *Am J Mens Health*. 2023;**17**(6):15579883231219570. PMID: 38130088 DOI: 10.1177/15579883231219570
3. Wooster ME, Huang G, Sanders JW, Peacock JE. Prostatic abscess: clinical features, management, and outcomes of a “Stealth” infection: retrospective case series and review of the literature. *Diagn Microbiol Infect Dis*. 2021;**99**(4):115285. PMID: 33360491 DOI: 10.1016/j.diagmicrobio.2020.115285
4. Brassil M, Li Y, Ordon M, Colak E, Vlachou P. Infection complications after transrectal ultrasound-guided prostate biopsy: A radiology department's experience and strategy for improvement. *Can Urol Assoc J*. 2022;**16**(11):E523-e7. PMID: 35704931 DOI: 10.5489/cuaj.7781
5. Derin O, Fonseca L, Sanchez-Salas R, Roberts MJ. Infectious complications of prostate biopsy: winning battles but not war. *World J Urol*. 2020;**38**(11):2743-53. PMID: 32095882 DOI: 10.1007/s00345-020-03112-3
6. Dell'atti L. Prostatic abscess after transrectal ultrasound-guided prostate biopsy. Case report. *G Chir*. 2013;**34**(9-10):260-2. PMID: 24629811
7. Siyez E. Transrectal povidone-iodine efficiency in reducing infections occurring after transrectal ultrasound guided biopsy of the prostate. *Medicine (Baltimore)*. 2021;**100**(41):e27539. PMID: 34731153 DOI: 10.1097/MD.0000000000027539
8. Holmbom M, Forsberg J, Fredrikson M, Nilsson M, Nilsson LE, Hanberger H, et al. Fluoroquinolone-resistant Escherichia coli among the rectal flora is the predominant risk factor for severe infection after transrectal ultrasound-guided prostate biopsy: a prospective observational study. *Scand J Urol*. 2023;**58**:32-7. PMID: 37553957 DOI: 10.2340/sju.v58.11920
9. Konagaya K, Yamamoto H, Suda T, Tsuda Y, Isogai J, Murayama H, et al. Ruptured Emphysematous Prostatic Abscess Caused by K1-ST23 Hypervirulent Klebsiella pneumoniae Presenting as Brain Abscesses: A Case Report and Literature Review. *Front Med (Lausanne)*. 2022;**8**:768042. PMID: 35047523 DOI: 10.3389/fmed.2021.768042
10. Alnadhari I, Sampige VRP, Abdeljaleel O, El Ansari W, Ali O, Salah M, et al. Presentation, diagnosis, management, and outcomes of prostatic abscess: comparison of three treatment modalities. *Ther Adv Urol*. 2020;**12**:1756287220930627. PMID: 32550860 DOI: 10.1177/1756287220930627