

## Rare Case of Drug Packing Through Urethra into the Bladder with Consequent Bladder Stone Formation

Mohsen Alemi<sup>1</sup>, Mher Sardari Masihi<sup>2\*</sup>

1. Assistant Professor, Urology & Nephrology Research Center, Hamadan University of medical sciences, Hamadan, Iran
2. Resident of Urology, Urology Department, School of Medicine, Hamadan University of Medical Sciences, Hamadan, Iran

### Article Information

#### Article History

Received: 2020/07/07

Accepted: 2020/09/11

Available online: 2020/09/19

JUR 2020; 4(1):19-09

DOI: [10.30699/acadpub.jru.4.1.19](https://doi.org/10.30699/acadpub.jru.4.1.19)

Use your device to scan  
and read the article online



#### Corresponding Author

Mher Sardari Masihi,  
Resident of Urology, Urology  
Department, School of Medicine,  
Hamadan University of Medical  
Sciences, Hamadan, Iran

**Email:** [mher202000@gmail.com](mailto:mher202000@gmail.com)

### Abstract

Foreign bodies in the bladder are uncommon. Because of limiting diameter of urethra, stuffing and packing drugs into the bladder is even rarer. We introduce a case of self-insertion of drugs into urethra and further into the bladder which stayed there for 2 years due to fear of arrestment during interrogation. Surgical removal of foreign body and stones formed on it was carried out. This confirms that small amounts of drugs can be inserted in the urethra to escape prosecution; this can be of rare differential diagnoses for physicians and a noteworthy incident for law enforcement.

**Keywords:** Bladder stone, Foreign body, Voiding dysfunction, Urethra

### How to cite this article:

Sardari Masihi M, Alemi M. Rare case of drug packing through urethra into the bladder with consequent bladder stone formation. J Res Urol. 2020; 4 (1) :19-23

## گزارش یک مورد جاسازی مواد مخدر از راه مجرا به داخل مثانه و تشکیل سنگ روی آن

محسن عالمی<sup>۱</sup>، محر سرداری مسیحی<sup>۲\*</sup>

۱. استادیار، مرکز تحقیقات اورولوژی و نفرولوژی، دانشگاه علوم پزشکی همدان، همدان، ایران  
۲. رزیدنت اورولوژی، بخش اورولوژی، دانشکده پزشکی، دانشگاه علوم پزشکی همدان، همدان، ایران

## چکیده

## اطلاعات مقاله

تاریخچه مقاله

دریافت: ۱۳۹۹/۰۴/۱۷

پذیرش: ۱۳۹۹/۰۶/۲۱

انتشار آنلاین: ۱۳۹۹/۰۶/۲۸

JUR 2020; 4(1):019-009

برای دانلود این مقاله، کد زیر را با  
موبایل خود اسکن کنید.

کلمات کلیدی: سنگ مثانه، جسم خارجی، اختلال ادراری، مجرا

وجود اجسام خارجی در مثانه شیوع فراوانی ندارد؛ زیرا به دلیل قطر محدود مجرا، فروبردن و پنهان کردن مواد مخدر از این راه بسیار نادر است. در این مطالعه، یک مورد جاسازی مواد مخدر داخل مجرا و سپس مثانه گزارش شده است که از ترس دستگیری فرد در زمان بازجویی انجام شده و مدت ۲ سال در مثانه باقی مانده است؛ از این رو جراحی باز برای خارج کردن جسم خارجی و سنگ تشکیل شده روی آن صورت گرفته است. براساس این نوشتار می‌توان مقادیر کم مواد مخدر را به دلیل فرار از مسئولیت کیفری، از راه مجرا در مثانه جاسازی کرد که این امر از یک سو باید جزو تشخیص‌های افتراقی نادر برای پزشکان باشد و از سوی دیگر به عنوان یک واقعه احتمالی مدنظر نیروهای انتظامی قرار بگیرد.

نویسنده مسئول: دکتر محر سرداری مسیحی، رزیدنت اورولوژی، بخش اورولوژی، دانشکده پزشکی، دانشگاه علوم پزشکی همدان، همدان، ایران  
ایمیل: mher202000@gmail.com

## مقدمه

است [۲]. گزارش موردی این نوشتار با انگیزه و هدفی متفاوت صورت گرفته است.

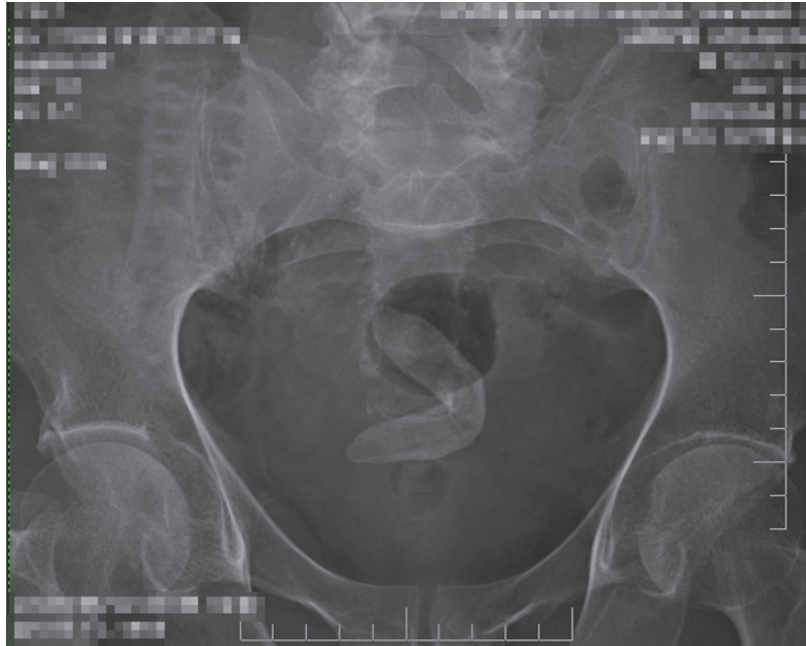## معرفی بیمار

بیمار آقای ۶۳ ساله‌ای است که از حدود یک سال قبل زندانی بوده است که به دلیل ضعف، بی‌حالی و آنمی، از زندان به متخصص گوارش ارجاع داده شده و برای بررسی بیشتر در بخش گوارش بستری شده است. در شرح حال بیمار، سابقه اعتیاد به مواد مخدر و ابتلا به هیپاتیت B، بی‌اختیاری ادراری، ارجنسی و هماچوری متناوب مشخص شد که نیاز به مشاوره اورولوژی داشت. در سونوگرافی، افزایش ضخامت جدار مثانه به همراه چند دیورتیکول و دو لیتیاز به مجموع قطر ۵۰ میلی‌متر گزارش شده است. همچنین گرافی لگن به عمل آمد (شکل ۱) که نشان‌دهنده جسم هلالی شکل سمی اوپاک در داخل حفره لگن

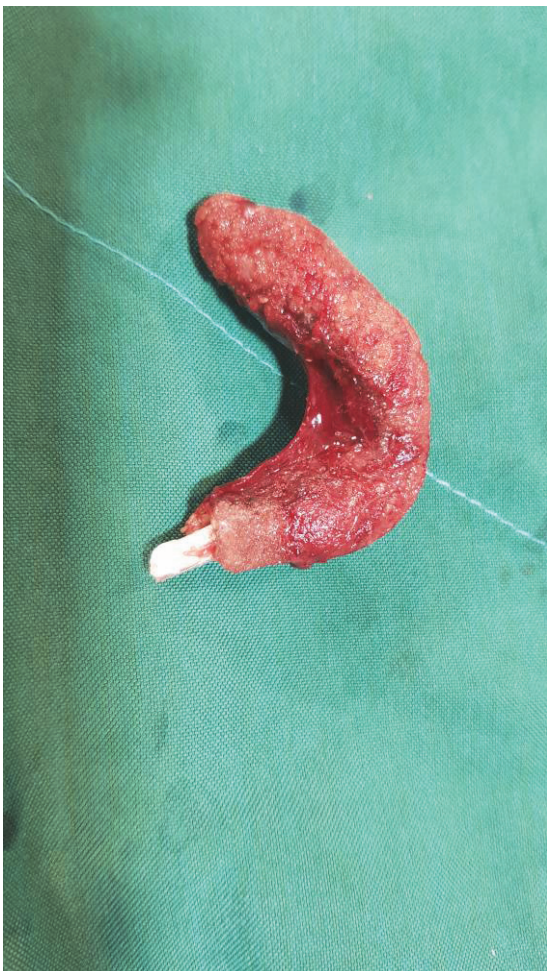وجود اجسام خارجی در مثانه شیوع فراوانی ندارد، اما گزارش‌هایی از انواع اشیای جاسازی شده از سوی خود بیمار، مانند مداد، مسواک، باتری، صابون، اسباب‌بازی، نی، کلید، پیچ، انواع سیم‌ها مانند سیم تلفن و غیره در مثانه وجود دارد که از طریق مجرا جاسازی شده‌اند. وجود جسم خارجی به دلایل ایاتروژنیک نیز ممکن است در مثانه قرار بگیرد؛ مانند موارد Gossypiboma<sup>۱</sup>، انواع نخ‌های جراحی و غیره. یکی از راه‌های دیگر انتقال جسم خارجی از ارگان‌های اطراف، مانند IUD از رحم به مثانه است [۱-۵].

شایع‌ترین انگیزه برای فروبردن جسم خارجی به داخل مثانه لذت جنسی است [۱] که این اتفاق معمولاً با اختلالات روانی، سالخورده‌گی، مسمومیت با مواد روان‌گردان و غیره مرتبط

۱. جا گذاشتن اشیای خارجی مانند گاز استریل در مثانه حین جراحی

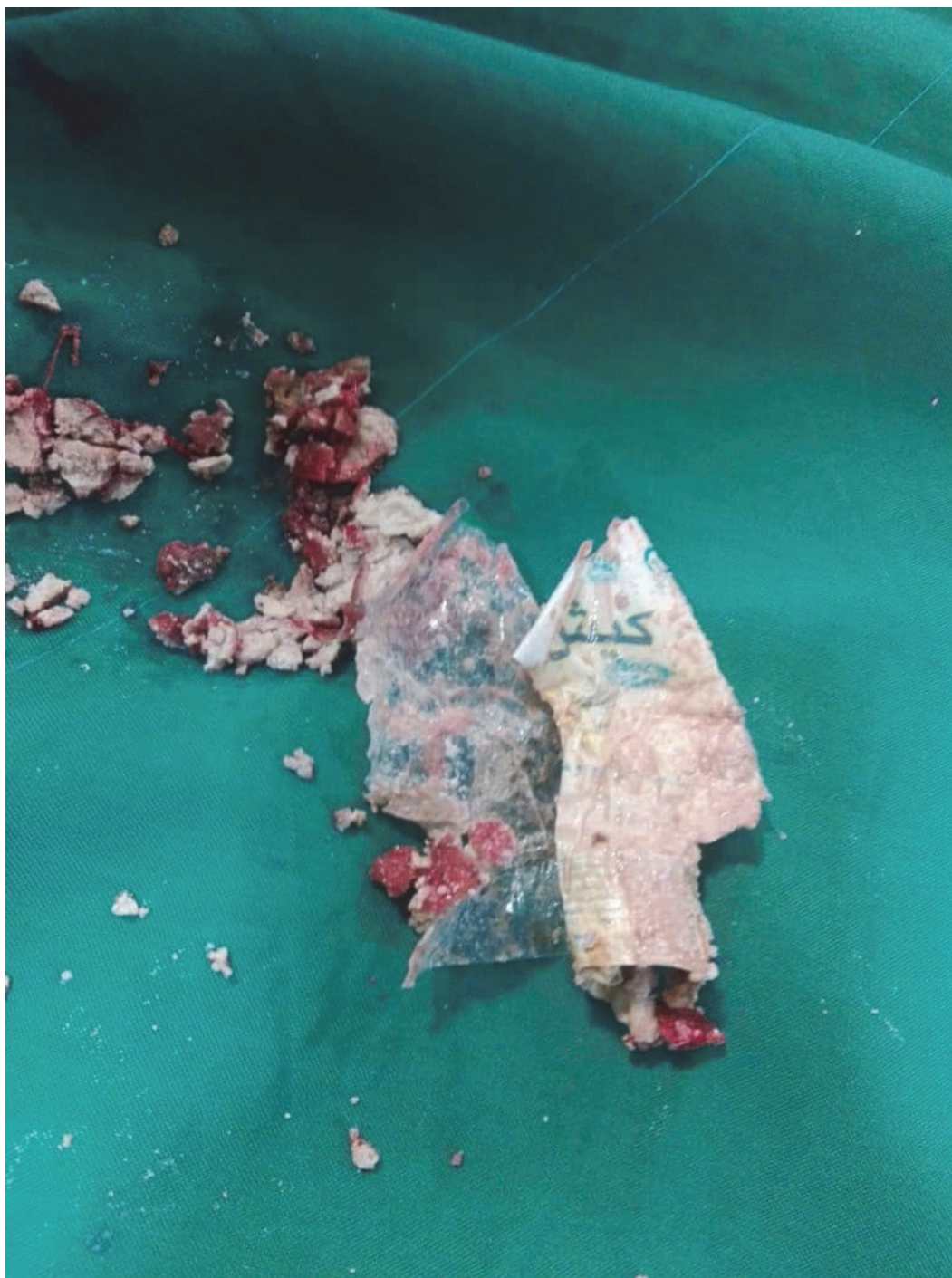


شکل ۱.



شکل ۲.

بود. بیمار تحت سیستوسکوپی قرار گرفت که در نتیجه آن سنگ بزرگی در داخل لومن مثانه مشاهده شد؛ به همین دلیل به کمک جراحی باز و برش میدلاین، سنگ مذکور خارج شد (شکل ۲). سنگ روی یک هسته از ورقه پلاستیکی تشکیل شده بود (شکل ۳). پس از ارائه مشاهدات هنگام جراحی به بیمار، وی به پنهان کردن مواد مخدر در داخل ورقه پلاستیکی و فرستادن آن به داخل مجرا به منظور ممانعت از دستگیری از سوی پلیس هنگام بازجویی دو سال قبل اقرار کرد. بیمار از ارائه اطلاعات دقیق تر در این مورد به دلیل ترس از عواقب احتمالی اجتناب کرد، اما طی این مدت برای غلبه بر علائم انسدادی ادراری نبی پلاستیکی را به صورت متناوب به داخل مجرا فرو می کرده است که احتمالاً همین عامل سبب فرورفتن جسم خارجی از مجرا به داخل مثانه بوده است.



شکل ۳.

### بحث و نتیجه‌گیری

ادراری است که در صورت وجود شرح‌حال دست‌کاری منطقه از سوی خود بیمار یا به‌دلیل جراحی‌های قبلی تشخیص این موارد ساده‌تر است [۲]. درمورد گزارش‌شده از سوی ما، به‌دلیل ترس بیمار از محکومیت کیفری، شرح‌حال فروردن جسم خارجی در مجرا تا زمان پس از جراحی پنهان ماند و همچنین

با اینکه وجود اجسام خارجی در مثانه شیوع فراوانی ندارد، باید همیشه به‌عنوان یکی از راه‌های تشخیص افتراقی‌ها در معاینه بیمار مدنظر قرار بگیرد. علائم شایع جسم خارجی مثانه معمولاً شامل درد سوپراپوبیک، دیزوری، فرکوئنسی، احتباس ادراری، هماچوری، درد آلت و شیوع عفونت‌های مکرر

سپس مثانه مشاهده نکردیم. با وجود اینکه بسته‌بندی و جاسازی مواد مخدر در داخل بدن برای قاچاق پدیده‌ای شایعی است، به دلیل محدودیت قطر مجرا، مثانه و مجرا، آنها مکان‌هایی بسیار نادری برای این منظور هستند. با وجود این جاسازی مقادیر کم این مواد داخل مجرا برای فرار از مسئولیت کیفری امکان‌پذیر است و باید مدنظر نیروهای انتظامی قرار بگیرد.

### تعارض منافع

بین نویسندگان، هیچگونه تعارض منافی وجود ندارد.

سبب مراجعه بسیار دیرتر بیمار برای درمان شد. اجسام خارجی اوپاک و آنهایی که همراه با تشکیل سنگ روی هسته نان اوپاک باشند، در گرافی ساده قابل تشخیص هستند، اما گاهی به روش‌های تکمیلی مانند سونوگرافی و سی‌تی‌اسکن نیاز است [۳]. در بیشتر مواردی که جسم خارجی در مثانه بزرگ باشد، روش خارج کردن با جراحی باز از روش‌های پرکوتانه و اندوسکوپییک ارجحیت بیشتری دارد؛ البته محققان از روش‌هایی مانند گرسپر آهنربایی نیز برای فلزات داخل مجرا استفاده کردند [۳].

تاکنون وجود اجسام خارجی متعددی در مثانه گزارش شده است، ولی ما موردی از فروردن مواد مخدر در مجرا و

### References

1. Trehan RK, Haroon A, Memon S, Turner D. Successful removal of a telephone cable, a foreign body through the urethra into the bladder: a case report. *J Med Case Rep.* 2007 Dec 1;1(1):153. [DOI:10.1186/1752-1947-1-153] [PMID] [PMCID]
2. Bayraktar Z, Albayrak S. A self-inflicted male urethral/vesical foreign body (olive seed) causing complete urinary retention. *Urol Case Rep.* 2018 Jan 1;16:83-5. [DOI:10.1016/j.eucr.2017.11.023] [PMID] [PMCID]
3. Bedi N, El-Husseiny T, Buchholz N, Masood J. 'Putting lead in your pencil': self-insertion of an unusual urethral foreign body for sexual gratification. *JRSM short reports.* 2010 Jul;1(2):1-5. [DOI:10.1258/shorts.2010.010014] [PMID] [PMCID]
4. Hosseini SR, Rezaei H, Mohseni MG, Ganjali H, Behtash N, Arzani M. Screw as a bladder foreign body. *Urol Case Rep.* 2017;11:69-70. [DOI:10.1016/j.eucr.2016.12.014] [PMID] [PMCID]
5. Ortoglu F, Gürlen G, Kuyucu F, Erçil H, Ünal U. A rare foreign material in the bladder: Piece of pencil. *Arch Iran Med.* 2015;18(9):616