

## Laparoscopic Repair of Retrocaval Ureter with Pyelopyelostomy Technique: Our Early Experience of 4 Patients

Seyed Habib Mousavi-Bahar<sup>1</sup>, Maede Mohseni<sup>2\*</sup>

1. Professor of Urology, Urology & Nephrology Research Center, Hamadan University of Medical Sciences, Hamadan, Iran
2. Assistant Professor, Urology & Nephrology Research Center, Hamadan University of Medical Sciences, Hamadan, Iran

### Article Information

#### Article History

Received: 2018/11/01  
Accepted: 2018/12/15  
Available Online: 2019/02/04

JUR 2018; 2(3):01-07

DOI: 10.30699/jru.2.3.1

Use your device to scan  
and read the article online



#### Corresponding Author

Maede Mohseni  
Assistant Professor, Urology & Nephrology Research Center, Hamadan University of Medical Sciences, Hamadan, Iran

Tel: 09188391098

Email:

mao\_mohseni@yahoo.com

### Abstract

**Background & Objective:** Retrocaval ureter is a rare congenital abnormality. Surgical repair would be necessary in the setting of functional or anatomic stenosis. Various techniques for laparoscopic repair of RCU were reported recently. The aim of present study is to describe our experience and techniques during laparoscopic pyelopyelostomy, as a new challenging technique, for Retrocaval ureter in 4 cases.

**Methods:** One woman and three men with the mean age of 36.5 years (range 16 to 48) referred to our department with the diagnosis of Retrocaval ureter. With transperitoneal laparoscopic approach, dilated renal pelvis was mobilized and transected at distal portion; ureter was replaced anterior to inferior vena cava. Patency of the retrocaval segment was confirmed by passing a 10Fr Nelaton catheter. Pyelo-pyelostomy was performed in running manner with intracorporeal suturing, over an antegrade inserted Double-J stent that was removed 4 weeks later. Follow up intravenous urography was performed 3 and 12 months after operation.

**Results:** Mean operative time was 105 minutes (range 90 to 120). Recovery was uneventful in all patients. Follow up intravenous urography revealed patent anastomosis without stenosis and also significant improvement in hydronephrosis that accompanied by complete resolution of patient's symptoms.

**Conclusions:** Laparoscopic pyelo-pyelostomy without excision of retrocaval segment is a safe, reliable and less time-consuming technique in management of Retrocaval ureter and can be the procedure of choice if retrocaval segment is not grossly stenotic.

**Keywords:** Ureter, Laparoscopy, Anastomosis

#### How to cite this article:

Mousavi-Bahar S H, Mohseni M. Laparoscopic Repair of Retrocaval Ureter with Pyelopyelostomy Technique: Our Early Experience of 4 Patients. J Res Urol. 2018; 2 (3) :1-7

## ترمیم لاپاروسکوپیک حالب رتروکوال با تکنیک پیلوپیلوستومی

سید حبیب‌الله موسوی بهار<sup>۱</sup>، مائده محسنی<sup>۲\*</sup>

۱. استاد، مرکز تحقیقات ارولوژی و نفرولوژی، دانشگاه علوم پزشکی همدان، همدان، ایران  
 ۲. استادیار، مرکز تحقیقات ارولوژی و نفرولوژی، دانشگاه علوم پزشکی همدان، همدان، ایران

## چکیده

## اطلاعات مقاله

**زمینه و هدف:** حالب رتروکوال اختلال مادرزادی نادری است. در صورت وجود تنگی عملکردی یا آناتومیک ترمیم جراحی ضرورت می‌یابد. در سال‌های اخیر تکنیک‌های مختلفی برای ترمیم لاپاروسکوپیک حالب رتروکوال گزارش شده است. هدف از مطالعه حاضر، توصیف تجربه و تکنیک ما در پیلوپیلوستومی لاپاروسکوپیک به‌عنوان تکنیکی جدید در ترمیم حالب رتروکوال در چهار بیمار است.

تاریخچه مقاله  
 دریافت: ۱۳۹۷/۸/۱۰  
 پذیرش: ۱۳۹۷/۹/۲۴  
 انتشار آنلاین: ۱۳۹۷/۱۱/۱۵

**مواد و روش‌ها:** یک زن و سه مرد با میانگین سنی ۳۶/۵ سال (با دامنه سنی ۱۶ تا ۴۸ سال) با تشخیص حالب رتروکوال به بخش ارولوژی بیمارستان شهید بهشتی همدان ارجاع داده شدند. با رویکرد لاپاروسکوپیک ترانس پریتونال، لگنچه متسع کلیه آزاد و در پایین‌ترین قسمت برش داده شد و حالب به قدام ورید اجوف تحتانی جابه‌جا شد. سلامت سگمان رتروکوال با عبور کاتتر نلاتون شماره ۱۰ بررسی و تأیید شد. پیلوپیلوستومی با سوچورهای پیوسته روی کاتتر دبل جی انجام شد و کاتتر ۴ هفته بعد خارج شد. بیماران ۳ و ۱۲ ماه پس از جراحی با کمک یوروگرافی داخل وریدی پیگیری شدند.

JUR 2018; 2(3):01-07

**یافته‌ها:** میانگین زمان جراحی ۱۰۵ دقیقه (با دامنه ۹۰ تا ۱۲۰) بود. بهبودی در همه بیماران کامل و بی‌عارضه بود. پیگیری بیماران نشان‌دهنده آناستوموز نرمال و بدون تنگی براساس نتایج یوروگرافی داخل وریدی بود و همچنین بهبود چشمگیری در هیدرونفروز، همراه با برطرف شدن کامل علائم بیماران مشهود بود.

برای دانلود این مقاله،  
 کد زیر را با موبایل خود  
 اسکن کنید.

**نتیجه‌گیری:** پیلوپیلوستومی لاپاروسکوپیک بدون برداشت سگمان رتروکوال روشی سریع، ایمن و مطمئن در درمان حالب رتروکوال است و می‌تواند درمان جراحی انتخابی در مواردی باشد که سگمان رتروکوال تنگی عمده‌ای ندارد.

**واژه‌های کلیدی:** حالب، لاپاروسکوپ، آناستوموز

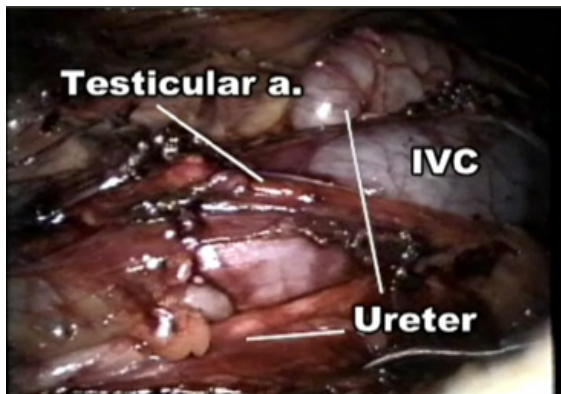


**نویسنده مسئول:** مائده محسنی، استادیار، مرکز تحقیقات ارولوژی و نفرولوژی، دانشگاه علوم پزشکی همدان، همدان، ایران

**تلفن:** ۰۹۱۸۸۳۹۱۰۹۸ **ایمیل:** mao\_mohseni@yahoo.com

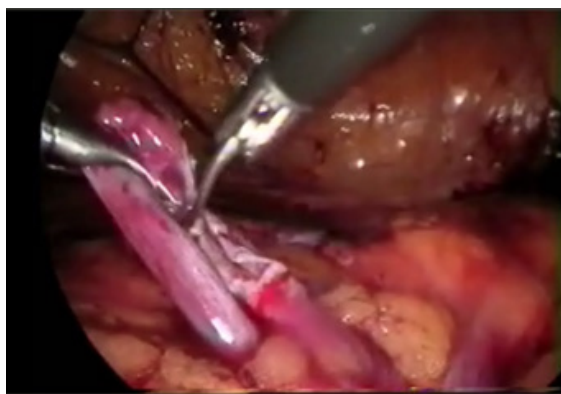## مقدمه

بازسازی تصاویر و اسکن هسته‌ای کلیه به وسیله  $^{99m}\text{Tc-DT-PA}$  (Technetium  $^{99m}$ - labeled Diethylene Triamine Pentaacetic Acid) تأیید شد. در تمام بیماران، قبل از جراحی، عملکرد کلیه نرمال و کشت ادرار منفی بود. جراحی با بیهوشی عمومی و بعد از فیکس کردن لوله نازوگستریک و کاتتر فولی، در پوزیشن خوابیده به پهلو چپ انجام شد و با رویکرد ترانس پریتونئال، پورت ۱۰ میلی‌متری دوربین، با استفاده از modified open access entry technique در ناحیه فوقانی ناف قرار داده شد [۷-۵]. پنموپریتون از طریق گاز دی‌اکسیدکربن ( $\text{CO}_2$ ) ایجاد و در سطح فشار ۱۲ میلی‌متر جیوه تنظیم شد. سپس دو پورت ۵ میلی‌متری تحت دید مستقیم، یکی در خط میدکلاویکلار و در سطح ناف و دیگری زیر لبه دنده‌ها قرار دادند. کولون صعودی با برش روی Told Line به سمت میال برگردانده شد و در فضای رتروپریتون، لگنچه کلیه و پروگزیمال دیلاته حالب راست یافتند و ضمن حفظ خون‌رسانی عروقی از اطراف آزاد شدند (شکل ۲).



شکل ۲. نمای لاپاراسکوپیک حالب رتروکاوآل

قسمت دیستال لگنچه دیلاته برش داده و جدا شد (شکل ۳). حالب راست به قدام IVC جابه‌جا شد. سلامت و یکپارچگی سگمان رتروکاوآل حالب با عبور کاتترنلاتون 10Fr یا عبور گرسپ لاپاروسکوپیک از درون سگمان مذکور تأیید شد، سپس پیلوپیلوستومی با سوچوره‌های پیوسته پلی‌گلاکتین ۴-۰ روی کاتتر دبل جی که آنته‌گرید تعبیه شده بود، انجام شد (شکل ۴).



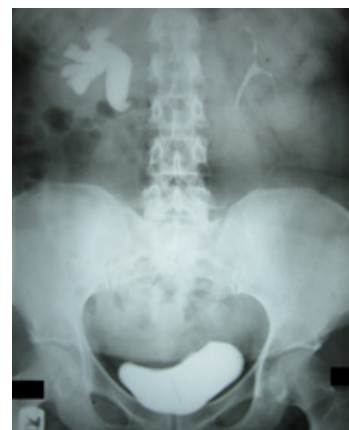شکل ۳. نمای لاپاروسکوپیک برش دیستال لگنچه

حالب رتروکاوآل (RCU) اختلال مادرزادی نادری است. انسداد حالب ناشی از تنگی عملکردی یا آناتومیک سگمان حالبی رتروکاوآل، می‌تواند منجر به علائم بالینی یا تخریب عملکرد کلیوی شود که در این شرایط ترمیم جراحی ضرورت می‌یابد [۱]. روش استاندارد جراحی شامل برداشت سگمان استنوتیک رتروکاوآل است و به دنبال آن حالب به قدام ورید اجوف تحتانی (IVC) جابه‌جا شده، آناستوموز یورترئوپرتال یا یورترئوپلوک انجام می‌شود [۲]. در گذشته این جراحی اغلب به صورت باز انجام می‌شد؛ اما در سال‌های اخیر، با رشد سریع و شناخت مزایای تکنیک‌های با حداقل تهاجم، ترمیم لاپاروسکوپیک RCU جایگزین بسیاری از جراحی‌های باز شده است [۳]. در سال ۱۹۹۴، Baba و همکاران [۴] اولین ترمیم لاپاروسکوپیک ترانس پریتونئال برای RCU را گزارش کردند؛ از آن زمان تاکنون چندین تکنیک جراحی موفق در این زمینه گزارش شده است.

در مطالعه حاضر، تجربه و تکنیک جراحی چهار بیمار با RCU، به روش پیلوپیلوستومی لاپاروسکوپیک، بدون برداشت سگمان رتروکاوآل، به عنوان تکنیکی جدید و چالش‌برانگیز گزارش شده است.

## مواد و روش‌ها

در فاصله سال‌های ۱۳۹۱ تا ۱۳۹۳، چهار بیمار مبتلا به RCU شامل یک زن و سه مرد با سنین ۱۶، ۳۸، ۴۴ و ۴۸ سال (میانگین سنی ۳۶/۵ سال)، برای درمان به بخش ارولوژی بیمارستان شهید بهشتی همدان ارجاع داده شدند. سه بیمار از درد فلانک راست و یک بیمار از عفونت‌های مکرر سیستم ادراری (UTI) شکایت داشتند. اولتراسونوگرافی و اورگرافی داخل وریدی (IVU)، هیدرونفروز کلیه راست به میزان متوسط در سه بیمار و شدید در یک بیمار را نشان می‌داد. در تمام موارد، تغییر شکل S مانند که وجه مشخصه برای RCU است، قابل مشاهده بود (شکل ۱).



شکل ۱. تصویر IVU قبل از عمل در بیمار با RCU که نشان‌دهنده

تغییر شکل S مانند حالب فوقانی است

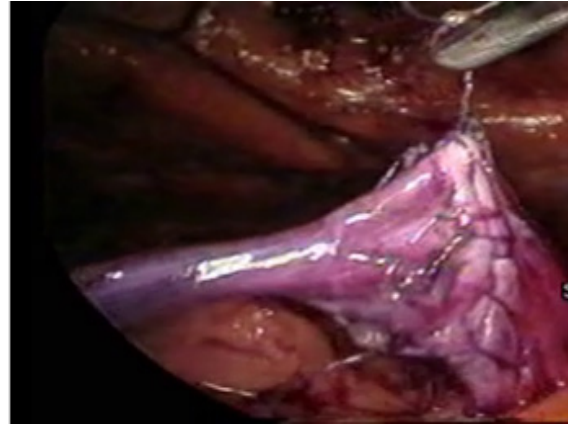
در هر چهار بیمار، وجود حالب رتروکاوآل و نیز انسداد حالبی ناشی از آن، به ترتیب به وسیله سی‌تی‌اسکن شکمی با

### یافته‌ها

مرگومیر، عوارض چشمگیر و نیز ضرورت تبدیل به جراحی باز در هیچ‌یک از بیماران دیده نشد. ازدست‌دادن خون به میزان حداقل (کمتر از ۴۰ میلی‌لیتر) بود و هیچ‌یک از بیماران به انتقال خون نیاز پیدا نکرد. عوارض بعد از عمل مشاهده نشد و بهبودی در همه بیماران به‌طور کامل حاصل شد. سه بیمار برای کنترل درد بعد از جراحی، به یک دوز واحد مسکن تزریقی نیاز پیدا کردند. برای روز اول بعد از عمل، رژیم غذایی معمولی در نظر گرفته شد. متوسط زمان جراحی ۱۰۵ دقیقه بود (محدوده ۹۰ تا ۱۲۰ دقیقه). متوسط مدت بستری در بیمارستان، پس از عمل ۳/۵ روز بود (محدوده ۳ تا ۵ روز). استنت دبل جی بعد از ۴ هفته خارج شد. در اولتراسونوگرافی یک ماه پس از برداشتن استنت، هیدرونفروز در هیچ‌یک از بیماران افزایش نداشت. IVU پیگیری، ۳ و ۱۲ ماه پس از پیلوپیلوستومی لاپاروسکوپیک، نشان‌دهنده آناستوموز نرمال، بدون تنگی و همچنین بهبود عمده در هیدرونفروز بیماران بود. در تمام بیماران، علائم بیماری به‌طور کامل برطرف شد.

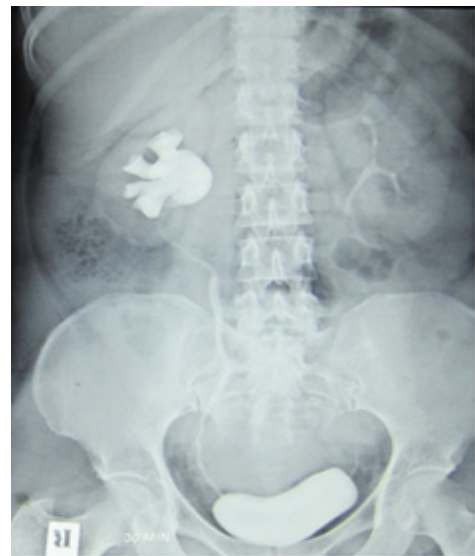### بحث و نتیجه‌گیری

حالب رتروکوال بیماری مادرزادی نادری است و میزان شیوع آن، یک در هر ۱۰۰۰ تولد زنده است. علائم بیماری معمولاً در دهه سوم تا چهارم زندگی ظاهر می‌شود و بروز بیماری در مردان سه برابر بیشتر از زنان است [۸]. اصطلاح «ورید اجوف پره یورتال» نسبت به اصطلاح «حالب رتروکوال» مناسب‌تر به نظر می‌رسد؛ زیرا این بیماری در نتیجه اختلال در تکامل حالب نیست و در واقع عامل بیماری باقی‌ماندن غیرنرمال ورید ساب کاردینال در سیر تکامل امبریولوژیک IVC است [۹]. در گذشته، RCU با مطالعات تصویربرداری مانند IVU و رتروگراف پیلوگرافی تشخیص داده می‌شد [۱۰]؛ اما در حال حاضر مطالعه تصویربرداری انتخابی در بررسی حالب رتروکوال، سی‌تی‌اسکن هلیکال با بازسازی سه‌بعدی تصاویر است که حساسیت و خاصیت بسیار بیشتری دارد [۱۱]. بیماری معمولاً با درد فلانک راست، هماچوری، UTI یا سنگ‌های ادراری ظاهر می‌شود که البته ضرورتاً با انسداد مرتبط نیست. با این حال، بیماران با علائم مرتبط با تخریب عملکرد کلیه یا بدون تخریب آن، به‌طور جدی به ترمیم جراحی توصیه می‌شوند [۱]. تمام بیماران مبتلا به RCU تا سال ۱۹۹۴ تحت جراحی باز قرار می‌گرفتند؛ اما در سال ۱۹۹۴ برای اولین بار Baba و همکاران ترمیم لاپاروسکوپیک RCU را گزارش کردند و در نتایج خود، چالش‌برانگیزترین بخش کار را سوچور زدن اینترکوپورال بیان کردند که در تجربه آنان، برای تکمیل آناستوموز، به حدود ۱۵۰ دقیقه زمان نیاز بود [۴]. از آن زمان تاکنون تکنیک‌های مختلف ترانس پریتونئال و رتروپریتونئال برای جراحی لاپاروسکوپیک RCU گزارش شده است [۱۲، ۱۳]. در بعضی تکنیک‌ها، سگمان رتروکوال برداشته و سپس آناستوموز پیلویورتال یا یورتویورتال انجام می‌شود [۹، ۳]، اما به نظر می‌رسد



شکل ۴. نمای لاپاروسکوپیک پیلوپیلوستومی

تکنیک ما برای قرار دادن راحت‌تر استنت، استفاده از آنتن هدایت مرکزی در ست دیلاتورهای فلزی تلسکوپیک آلکین (کارل Storz، GmbH، Tuttlingen، آلمان) بود. بدین ترتیب که آنتن مذکور از طریق تروکار ۵ میلی‌متر به داخل حالب هدایت شد و به مستقیم شدن مسیر حالب کمک کرد و در نتیجه گاید وایر به راحتی و با حداقل تروما در حالب عبور داده شد و به دنبال خروج آنتن، دبل جی روی گاید وایر تعبیه شد. در انتها با کم کردن فشار پنموپریتونئال، اطمینان از هموستاز کافی حاصل شد و در نهایت گاز CO<sub>2</sub> خارج و یک درن در مسیر یکی از پورت‌های ۵ میلی‌متری تعبیه و محل سایر پورت‌ها سوچور شد. کاتتر فولی روز اول یا دوم پس از جراحی و درن بیمار ۲۴ ساعت پس از برداشتن کاتتر فولی، در صورت افزایش نیافتن درناژ، خارج شدند. استنت دبل جی بعد از ۴ هفته خارج شد. در پیگیری بیماران، اولتراسونوگرافی و IVU، به ترتیب یک و سه ماه پس از خروج دبل جی درخواست شدند (شکل ۵). بیماران تا ۱۲ ماه بعد از جراحی، تحت نظر بودند.



شکل ۵. تصویر IVP بیمار ۳ ماه بعد از جراحی پیلوپیلوستومی

انتخاب شدند. به تازگی روش‌های جدیدتری مانند ترمیم لاپاروسکوپیک با کمک ربات برای درمان RCU توضیح داده شده‌اند [۲۰، ۱۹]. مسلماً کمک رباتیک باعث تسهیل و بهبود آزادسازی حالب و سوچور زدن داخل بدن خواهد شد، منتها جراحی روباتیک بسیار پرهزینه است و همه‌جا در دسترس نیست.

در مطالعه دیگری با هدف کاهش میزان اسکار، یک نمونه جراحی RCU با تکنیک laparoendoscopic single-site surgery گزارش شده است [۲۱]. با وجود این گزارش‌ها، در اکثر مراکز درمانی، روش‌های متداول لاپاروسکوپیک به دلیل مقبولیت و دسترسی بیشتر پذیرفته هستند.

از آنجا که اکثر بیمارانی که RCU آنها تشخیص داده می‌شود جوان هستند، می‌توانند از مزایای روش‌های جراحی کم‌تهاجمی بهره‌مند شوند. بنابراین، عمل جراحی لاپاروسکوپیک باید روش انتخابی و استاندارد در ترمیم بیمارانی علامت‌دار با RCU باشد. در واقع، ترمیم لاپاروسکوپیک RCU ایمن و به اندازه جراحی باز مؤثر است. با این تفاوت که مدت بستری در بیمارستان و دوره نقاهت کوتاه‌تری دارد و نتایج زیبایی بهتری به دنبال خواهد داشت [۹].

از دیگر جنبه‌های مهم در ترمیم RCU، قراردادن استنت دبل جی در حالب است که می‌تواند قبل از عمل به صورت رتروگرید و با کمک سیستم اسکوپ تعبیه شود [۲۲]. اگرچه برخی از جراحان بر این باورند که قراردادن سیستم اسکوپیک استنت قبل از جراحی، به کوتاه شدن زمان عمل کمک می‌کند [۲۳]، اما در این مطالعه ترجیح بر آن بود که برای تعبیه دبل جی از تکنیک آنته‌گرید حین عمل و پس از تکمیل بخش خلفی آنستوموز استفاده شود و باور ما این بود که این مسئله یکی از عوامل مؤثر در صرفه‌جویی در زمان است؛ زیرا نیاز به سیستم اسکوپیک قبل از عمل و تغییر پوزیشن بیمار مرتفع می‌شود.

میانگین زمان جراحی در مطالعات لاپاروسکوپیک مختلف ۲۷۴ دقیقه است (محدوده ۵۶۰-۶۰ دقیقه) [۹]. به نظر می‌رسد زمان جراحی ما در مقایسه با بسیاری از مطالعات کوتاه‌تر است که این مسئله مهم‌ترین مزیت مطالعه حاضر به‌شمار می‌رود و عوامل مرتبط با این صرفه‌جویی در زمان، شامل برداشتن سگمان رتروکوال، انجام سوچورهای پیوسته و تعبیه آنته‌گرید دبل جی است.

در مطالعه حاضر، هیچ عارضه‌ای حین و بعد از عمل جراحی وجود نداشت و همه بیمارانی در پیگیری متوسط ۱۲ ماه بدون علامت بودند.

به نظر می‌رسد پیلوپیلوستومی لاپاروسکوپیک بدون برداشتن سگمان رتروکوال، تکنیک ایمن، مطمئن و مقرون‌به‌صرفه از نظر زمان، در جراحی RCU علامت‌دار بوده و می‌تواند روش انتخابی مناسبی برای این بیمارانی باشد. البته بایستی توجه کرد که سگمان مذکور، در نمای ظاهری، فیبروز و تنگی شدید نداشته باشد.

که دستیابی و کنترل حالب با توجه به ظرافت این ارگان و متعاقب آن زمان طولانی لازم برای سوچورینگ داخل بدن در آنستوموزهای حالبی، مهم‌ترین مسئله در انجام این تکنیک‌ها محسوب می‌شود. در تلاش برای کاهش زمان جراحی، Fer-nandez و Arenas موردی را گزارش کردند که در آن حالب با کمک لاپاروسکوپیک آزاد شد، اما آنستوموز حالب در خارج از بدن بیمار انجام شد و بدین ترتیب زمان جراحی به‌طور چشمگیری کاهش یافت [۱۴]. با این حال، این روش با اهداف پیش‌فرض در جراحی‌های لاپاروسکوپیک همخوانی ندارد. در سال ۲۰۰۶، Simforoosh و همکاران برای اولین بار شش نمونه پیلوپیلوستومی لاپاروسکوپیک بدون برداشتن سگمان رتروکوال را برای RCU گزارش کردند [۱۵]. آنها بخش دیستال لگنچه دیلاته را برش داده و پیلوپیلوستومی را با سوچورهای پیوسته انجام دادند و نتایج آنها طی ۱۹ ماه پیگیری، موفقیت‌آمیز بود. به‌علت آنستوموز ساده‌تر دو انتهای دیلاته لگنچه با سوچورهای پیوسته در این مطالعه، در مقایسه با مطالعات قبلی که انتهای ظریف حالب‌ها با سوچورهای مجزا به هم دوخته می‌شد، زمان جراحی به‌مراتب کوتاه‌تر بود. البته در تمام بیمارانی که سگمان رتروکوال در نمای گروس و ظاهری، نرمال به نظر می‌رسید و مسلماً در موارد ظاهری فیبروتیک و استنوتیک سگمان مذکور، این تکنیک قابل‌اعتماد نیست.

Bagheri و همکاران، در مطالعه خود فقط موفق به حفظ سگمان رتروکوال در یک بیمار از سه بیمار خود شدند و در دو نمونه دیگر، به‌علت سگمان بسیار باریک و آپریستالتیک، مجبور به قطع و برداشتن سگمان شدند [۹]. Zhang و همکاران، حفظ سگمان رتروکوال را در صورت قابلیت عبور کاتتر ۸ فرنج از داخل آن سگمان مطرح کردند [۱۶]. در مطالعه دیگری، Dogan و همکاران، پیلوپیلوستومی لاپاروسکوپیک بدون برداشتن سگمان رتروکوال را در چهار مورد RCU با نتیجه موفقیت‌آمیز گزارش کردند [۸]. به‌طور کلی، ضرورت برداشتن قطعه رتروکوال بحث‌برانگیز است و در واقع به نمای گروس این سگمان در فیلد عمل بستگی دارد. در تجربه ما، همه موارد دارای ظاهر نرمال این سگمان بودند که با عبور آسان کاتتر ۱۰ Fr یا گرسپ لاپاروسکوپیک تأیید شد؛ بنابراین تصمیم گرفتیم این سگمان را حفظ کنیم و با امید به کاهش خطر تنگی‌های آنستوموتیک بعدی، از تکنیک ساده‌تر و ایمن‌تر پیلوپیلوستومی برای آنستوموز استفاده کنیم. با این حال، در ذهن ما بود که با توجه به کشیدگی و زاویه‌دار شدن لگنچه و حالب و انسداد مزمن این ناحیه، اگر سگمان رتروکوال فیبروتیک و کاربندی نبود، آن را خارج کنیم و آنستوموز دو انتها به‌صورت پیلوپورتروستومی بدون تنش انجام شود. خوشبختانه پیگیری بیمارانی نشان‌دهنده بهترین نتیجه، بدون هیچ‌گونه شواهد تنگی آنستوموتیک بود.

بعضی از جراحان، با استفاده از سوچورهای مجزا، آنستوموز خود را انجام می‌دهند [۱۷، ۱۸]. در مطالعه حاضر، مطابق با برخی گزارش‌های قبلی [۱۲، ۱۵]، سوچورهای پیوسته برای آنستوموز به‌منظور صرفه‌جویی بیشتر در زمان جراحی

## سیاسگزاری

این مطالعه با حمایت مرکز تحقیقات ارولوژی و نفرولوژی دانشگاه علوم پزشکی همدان انجام شده و به این مرکز وابسته است. از همه اعضای مرکز تحقیقات ارولوژی و نفرولوژی

همدان تشکر به عمل می آید.

## تعارض در منافع

بین نویسندگان هیچ گونه تعارضی در منافع وجود ندارد.

## References

1. Salonia A, Maccagnano C, Lesma A, Naspro R, Suardi N, Guazzoni G, et al. Diagnosis and treatment of the circumcaval ureter. *European urology supplements*. 2006 Apr 1; 5(5): 449-62.
2. Harrill HC. Retrocaval Ureter: Report or a Case with Operative Correction of the Defect. *The Journal of Urology*. 1940 Oct; 44(4): 450-7.
3. Matsuda T, Yasumoto R, Tsujino T. Laparoscopic treatment of a retrocaval ureter. *European urology*. 1996; 29: 115-8. <https://doi.org/10.1159/000473729>
4. Baba S, Oya M, Miyahara M, Deguchi N, Tazaki H. Laparoscopic surgical correction of circumcaval ureter. *Urology*. 1994 Jul 1; 44(1): 122-6. [https://doi.org/10.1016/S0090-4295\(94\)80023-5](https://doi.org/10.1016/S0090-4295(94)80023-5)
5. Simforoosh N, Basiri A, Ziaee SAM, Tabibi A, Noralizadeh A. Complications of laparoscopic access techniques in urology: open access versus blind access. 30th World Congress of Endourology & SWL; WCE 2012. Istanbul, Turkey; 2012; 26: 11-14.
6. Simforoosh N, Soltani MH, Ahanian A, Lashay A. Initial series of mini-laparoscopic live donor nephrectomy using a novel technique. Complications of laparoscopic access techniques in urology: open access versus blind access. 30th World Congress of Endourology & SWL; WCE 2012. Istanbul, Turkey; 2012: 18-04.
7. Shayani-Nasab H, Amir-Zargar MA, Mousavi-Bahar SH, Kashkouli AI, Ghorban-Poor M, Farimani M, et al. Complications of entry using direct trocar and/or veress needle compared with modified open approach entry in laparoscopy: six-year experience. *Urology journal*. 2013; 10(2): 861-5.
8. Dogan HS, Oktay B, Vuruskan H, Yavascaoglu I. Treatment of retrocaval ureter by pure laparoscopic pyelopyelostomy: experience on 4 patients. *Urology*. 2010; 75: 1343-7. <https://doi.org/10.1016/j.urology.2009.09.040> PMID:19963241
9. Bagheri F, Pusztai C, Szántó Á, Holman E, Juhász Z, Beöthe T, et al. Laparoscopic repair of circumcaval ureter: one-year follow-up of three patients and literature review. *Urology*. 2009 Jul 1; 74(1): 148-53. <https://doi.org/10.1016/j.urology.2009.02.048> PMID:19428093
10. Yarmohammadi A, MohamadzadehRezaei M, Feizzadeh B, Ahmadnia H. Retrocaval ureter: a study of 13 cases. *J Urol*. 2006; 3: 175-8.
11. Vladimir M, Polascik T. Laparoscopic ureteroureterostomy for retrocaval ureter. *Eur Urol Suppl*. 2006; 5: 466-9. <https://doi.org/10.1016/j.eursup.2006.02.011>
12. Bhandarkar DS, Lalmalani JG, Shivde S. Laparoscopic ureterolysis and reconstruction of a retrocaval ureter. *Surg Endosc*. 2003; 17: 1851-2. <https://doi.org/10.1007/s00464-003-4513-5>
13. Tobias-Machado M, Lasmar MT, Wroclawski ER. Retroperitoneoscopic surgery with extracorporeal ureteroureteral anastomosis for treating retrocaval ureter. *International braz j urol*. 2005; 31: 147-50. PMID:15877834
14. Fernandez JA, Arenas FE. Laparoscopic-assisted correction of a retrocaval ureter. *J Pediatr Surg*. 2008; 43: 1560-2. PMID:18675655
15. Simforoosh N, Nouri-Mahdavi K, Tabibi A. Laparoscopic pyelopyelostomy for retrocaval ureter without excision of the retrocaval segment: first report of 6 cases. *J Urol*. 2006; 175: 2166-9. <https://doi.org/10.1016/j.juro.2006.05.011>

- [org/10.1016/S0022-5347\(06\)00269-2](https://doi.org/10.1016/S0022-5347(06)00269-2)
16. Zhang X, Hou S, Zhu J, Wang X, Meng G, Qu X. Diagnosis and treatment of retrocaval ureter. *European urology*. 1990; 18: 207-10. <https://doi.org/10.1159/000463911>
  17. Salomon L, Hoznek A, Balian C, Gasman D, Chopin DK, Abbou CC. Retroperitoneal laparoscopy of a retrocaval ureter. *BJU Int*. 1999; 84(1):181-2. <https://doi.org/10.1046/j.1464-410x.1999.00183.x>
  18. Ameda K, Kakizaki H, Harabayashi T, Watarai Y, Nonomura K, Koyanagi T. Laparoscopic ureteroureterostomy for retrocaval ureter. *Int J Urol*. 2001; 8(2): 71-4.
  19. Rao R, Sharma S, Clement RG. Pure robotic retrocaval ureter repair. *International braz j urol*. 2008; 34(6): 734-8. PMID:[19111078](https://pubmed.ncbi.nlm.nih.gov/19111078/)
  20. Nayak B, Dogra PN, Gupta NP. Robotic repair of retrocaval ureter: A case series. *Afr J Urol*. 2012; 18: 135-7. <https://doi.org/10.1016/j.afju.2012.08.005>
  21. Autorino R, Khanna R, White MA, Haber GP, Shah G, Kaouk JH, Stein RJ. Laparoscopic single-site repair of retrocaval ureter: first case report. *Urology*. 2010 Dec 1; 76(6): 1501-5. PMID:[20381132](https://pubmed.ncbi.nlm.nih.gov/20381132/)
  22. Gupta NP, Hemal AK, Singh I, Khaitan A. Retroperitoneoscopic ureterolysis and reconstruction of retrocaval ureter. *J Endourol*. 2001; 15(3): 291-3.
  23. Goyal S, Yadav SP. Transperitoneal laparoscopic repair of retrocaval ureter: two case reports and a review of recent literature. *Archives of Clinical Experimental Surgery*. 2013; 2: 116-23. <https://doi.org/10.5455/aces.20120303092626>